



Tatalaksana Perdarahan Pasca Tonsilektomi

Afna Adelya Siswandi^{1*}, Baluqia Iskandar Putri²

¹Prodi Pendidikan Profesi Dokter, Fakultas Kedokteran, Universitas Malikussaleh

²Prodi Ilmu Kesehatan THT KL, Fakultas Kedokteran, Universitas Malikussaleh

*Email: afna.190610064@mhs.unimal.ac.id

Alamat: Cot Tengku Nie Reuleut, Muara Batu, Aceh Utara, Provinsi Aceh, Indonesia, 24355

*Penulis Korespondensi

Abstract. *Tonsillitis is an inflammation of the pharyngeal tonsils, commonly caused by viral infections, and typically resolves on its own without medical intervention. The first-line treatment for tonsillitis generally involves supportive care, such as analgesics and hydration, to alleviate symptoms. However, in cases of chronic or severe tonsillitis that cannot be managed conservatively, tonsillectomy is the recommended surgical procedure. Tonsillectomy is typically performed by an ENT specialist, and candidates for this surgery must meet the absolute and relative criteria outlined in the 2004 Health Technology Assessment (HTA) Indonesia clinical guidelines. Although tonsillectomy is a common procedure, one of the serious complications that can arise post-surgery is hemorrhage, which can lead to fatal consequences if not managed appropriately. Post-tonsillectomy bleeding is a significant cause of mortality and requires immediate and effective management. Effective management of post-tonsillectomy hemorrhage is crucial to prevent life-threatening situations that may develop without appropriate intervention. Bleeding can be addressed through close observation, bedside interventions, or additional surgery if necessary, with the initial focus on stabilizing the patient's hemodynamics and controlling active bleeding. Given the high incidence and severity of post-operative bleeding, it is vital for healthcare professionals to identify patients who experience this complication and those at high risk, providing timely and appropriate interventions to reduce the risk of fatality. Therefore, in-depth knowledge of post-tonsillectomy hemorrhage management is essential for ENT specialists in daily clinical practice.*

Keywords: *Bleeding; Hemodynamics; Management; Post-Operative Complications; Tonsillectomy.*

Abstrak. Tonsilitis merupakan peradangan pada tonsil faring yang umumnya disebabkan oleh infeksi virus dan dapat sembuh dengan sendirinya tanpa pengobatan medis. Pengobatan lini pertama untuk tonsilitis biasanya melibatkan perawatan suportif seperti pemberian analgesik dan hidrasi untuk meredakan gejala. Namun, pada kasus tonsilitis kronis atau berat yang tidak dapat diatasi dengan pengobatan konservatif, tonsilektomi menjadi prosedur bedah yang direkomendasikan. Tonsilektomi umumnya dilakukan oleh dokter spesialis THT dan kandidat untuk operasi ini harus memenuhi kriteria absolut dan relatif yang tercantum dalam pedoman klinis Health Technology Assessment (HTA) Indonesia tahun 2004. Meskipun tonsilektomi merupakan prosedur yang cukup umum, salah satu komplikasi serius yang dapat timbul setelah operasi ini adalah perdarahan pasca-tonsilektomi, yang bisa berakibat fatal. Perdarahan pascaoperasi ini merupakan penyebab kematian yang signifikan jika tidak segera ditangani dengan tepat. Penatalaksanaan perdarahan pasca-tonsilektomi yang efektif sangat penting untuk menghindari kondisi yang mengancam jiwa, yang dapat berkembang tanpa intervensi yang tepat. Penanganan perdarahan ini dapat dilakukan melalui observasi ketat, intervensi di tempat tidur, atau prosedur bedah tambahan jika diperlukan, dengan fokus utama pada stabilisasi hemodinamik pasien dan penghentian perdarahan aktif. Mengingat tingginya insiden dan tingkat keparahan perdarahan pascaoperasi tonsilektomi, penting bagi tenaga medis untuk dapat mengidentifikasi pasien yang mengalami komplikasi ini dan mereka yang berisiko tinggi, serta menyediakan intervensi yang cepat dan tepat guna mengurangi risiko fatalitas. Oleh karena itu, pengetahuan yang mendalam tentang tatalaksana perdarahan pasca-tonsilektomi sangat penting bagi dokter spesialis THT dalam praktek klinis sehari-hari.

Kata kunci: Hemodinamik; Komplikasi Pascaoperasi; Perdarahan; Tatalaksana; Tonsilektomi.

1. LATAR BELAKANG

Tonsilektomi adalah salah satu prosedur bedah pediatrik yang paling umum dilakukan, sering diindikasikan untuk tonsilitis berulang atau gangguan pernapasan saat tidur yang

obstruktif, seperti obstructive sleep apnea (OSA), yang memengaruhi 1% hingga 5% anak-anak dari usia 2 hingga 8 tahun (Johnson et al., 2023).

Komplikasi dari tindakan operasi tonsilektomi ialah perdarahan postoperatif. Dalam pedoman praktik klinis tonsilektomi tahun 2019, American Academy of Otolaryngology-Head and Neck Surgery Foundation merekomendasikan agar para dokter memonitor sendiri tingkat perdarahan pascatonsilektomi. Penelitian menunjukkan bahwa sepertiga dari kematian setelah tonsilektomi berhubungan dengan kejadian perdarahan. Selain itu, perdarahan pasca tonsilektomi primer dan sekunder merupakan salah satu alasan yang paling sering terjadi untuk rawat inap di rumah sakit setelah operasi. Berbagai risiko perdarahan setelah tonsilektomi yang telah diketahui menunjukkan pentingnya pemantauan berkala untuk memastikan tingkat komplikasi ini dapat diterima. Namun, para ahli bedah tidak memiliki estimasi yang dapat diandalkan mengenai tingkat perdarahan pasca tonsilektomi untuk dibandingkan dengan penilaian data masing-masing (Mitchell et al., 2019).

Perdarahan pasca tonsilektomi biasanya diklasifikasikan menjadi perdarahan primer dan sekunder. Perdarahan primer terjadi dalam 24 jam pertama setelah pembedahan dan sering dikaitkan dengan faktor-faktor seperti hemostasis yang tidak efektif selama fase intraoperatif, yang dapat menyebabkan perdarahan ulang dari arteri kaliber kecil. Sebaliknya, perdarahan sekunder muncul setelah periode 24 jam awal dan sering dikaitkan dengan penyembuhan luka yang terganggu dan pengelupasan dini atau pemisahan eschar, terutama karena infeksi yang mengendapkan pembentukan gumpalan fibrin. Perdarahan pasca tonsilektomi primer maupun sekunder dapat menjadi rumit dan berpotensi menyebabkan konsekuensi yang fatal. Namun, perdarahan pasca tonsilektomi primer umumnya dianggap lebih berbahaya karena peningkatan risiko aspirasi, laringospasme, dan kolapsnya peredaran darah akibat kehilangan darah yang tidak tertelan. Mengingat prevalensi tonsilektomi dan tingginya risiko perdarahan pasca operasi, sangat penting untuk memahami kejadian dan penyebab yang berkontribusi terhadap komplikasi ini (Alsalamah et al., 2024).

2. KAJIAN TEORITIS

Definisi

Tonsilitis merupakan keadaan inflamasi pada tonsil faring. Inflamasi umumnya menyebar ke area tonsil adenoid dan lingual. Kebanyakan kejadian tonsilitis bakteri diakibatkan oleh Group A beta-hemolytic Streptococcus (GABHS) (Nimmana & Paterek, 2025). Tonsil berperan untuk membentuk limfosit yaitu sel darah putih yang berperan menghancurkan kuman yang masuk ke dalam tubuh melewati mulut. Jika tonsil mengalami

inflamasi maka gejala yang timbul adalah tonsil membesar dan meradang, tonsil kemerahan dan tenggorok terasa gatal, nyeri tenggorok, sakit jika menelan, terkadang bisa disertai muntah (Rusli et al., 2022).

Epidemiologi

World Health Organization (WHO) tidak menyediakan data kasus tonsilitis kronis. Dari 287.000 anak di bawah usia 15 tahun yang menjalani operasi tonsil, termasuk pengangkatan adenoid, sekitar 248.000 (atau 86,4%) menjalani tonsilektomi, sementara sekitar 39.000 (atau 13%) hanya menjalani tonsilektomi (Anggraini dkk., 2022). Sebuah studi yang dilakukan di sebuah puskesmas di Banda Aceh mengungkapkan bahwa jumlah pasien menurun dari 1.092 pada tahun 2018 menjadi 64 pada tahun 2019. Meskipun terjadi penurunan, tonsilitis kronis tetap menjadi kondisi yang paling sering dilaporkan di puskesmas selama tiga tahun berturut-turut. (Anggraini et al., 2022).

Etiologi

Penyebab tonsilitis yang paling umum adalah infeksi, yang dapat berupa virus maupun bakteri. Virus merupakan penyebab utama tonsilitis, termasuk rhinovirus, koronavirus, adenovirus, sitomegalovirus, virus Epstein-Barr (EBV), dan virus imunodefisiensi manusia (HIV) (Nimmana & Paterek, 2025). Pada kasus infeksi bakteri, jenis yang paling umum adalah *Streptococcus* β -hemolitikus grup A; namun, *Staphylococcus aureus*, *Streptococcus pneumoniae*, dan *Haemophilus influenzae* mungkin juga memerlukan kultur untuk diagnosis (Nimmana & Paterek, 2025).

Faktor Resiko

Kebersihan Mulut dan Gigi yang Buruk

Sebuah studi yang dilakukan oleh Rusmarjono pada tahun 2003 menyoroti pentingnya menjaga kebersihan mulut yang baik untuk mencegah mulut menjadi tempat berkembang biaknya kuman dan bakteri. Jika kebersihan mulut diabaikan dan gigi jarang disikat, bakteri *Streptococcus beta-hemolyticus* akan lebih mudah masuk melalui makanan dan minuman. Selain itu, partikel makanan yang terselip di antara gigi juga dapat membawa bakteri ke dalam mulut (Alfarisi et al., 2019).

Usia

Antara usia 3 dan 10 tahun, fungsi kekebalan tonsil sangat aktif. Tonsil biasanya membesar antara usia 6 dan 8 tahun dan paling aktif antara usia 10 dan 12 tahun. Namun, aktivitas ini menurun setelah usia 10 tahun karena tonsil mengalami perubahan selama masa pubertas. Penurunan aktivitas ini menyebabkan berkurangnya produksi antibodi, sehingga individu lebih rentan terhadap infeksi. Akibatnya, anak-anak dan remaja berusia 5 hingga 10

tahun, yang menghabiskan lebih banyak waktu di sekolah dan di luar ruangan, sering kali berisiko lebih tinggi terkena infeksi saluran pernapasan atas (ISPA) (Srinadi et al., 2020).

Kebiasaan Merokok

Perubahan suhu menjadi panas akibat dari kebiasaan merokok dapat mengakibatkan perubahan vaskularisasi, sekresi kelenjar saliva dan fungsi tonsil. Ketika seseorang merokok, terjadi peningkatan kecepatan saliva dan konsentrasi ion kalsium pada saliva. Dan juga, penurunan antibodi pada tonsil dapat disebabkan oleh merokok. Kemudian partikel yang terkandung dalam asap rokok juga dapat merangsang pembentuk antibodi. Jika hal ini berlangsung secara persisten maka tonsil akan mengalami inflamasi.

Kebiasaan Makan

Makanan yang tidak diolah dengan baik serta tempat penyimpanan makanan yang terbuka dapat memudahkan kuman untuk masuk pada makanan tersebut. Jika dikonsumsi terus menerus, hal ini dapat menyebabkan penyakit tonsilitis.

Patofisiologi

Tonsilitis disebabkan oleh penularan droplet, di mana kuman memasuki lapisan epitel tonsil. Ketika tonsil terinfeksi berulang kali, tonsil mungkin tidak mampu membasmi semua kuman, yang menyebabkan bakteri menetap di dalamnya. Situasi ini dapat mengubah tonsil menjadi tempat berkembang biaknya infeksi, yang disebut sebagai infeksi fokal. Selain itu, ketika sistem kekebalan tubuh melemah, kuman dan racun dapat menyebar ke seluruh tubuh.

Jika lapisan epitel rusak, jaringan limfoid di sekitarnya merespons dengan membentuk penghalang inflamasi, yang meliputi infiltrasi leukosit polimorfonuklear. Seiring waktu, proses inflamasi yang berulang dapat mengubah tidak hanya epitel mukosa tetapi juga jaringan limfoid, yang mengakibatkan terbentuknya jaringan parut. Jaringan parut ini menyebabkan tonsil menyusut dan kripta melebar. Secara klinis, kripta yang melebar ini tampak terisi oleh debris. Proses ini dapat berlanjut hingga menembus kapsul tonsil, yang pada akhirnya menyebabkan perlengketan dengan jaringan di sekitarnya di fosa tonsilaris (Mustofa & Susanti, 2020).

Gejala dan Tanda

Tonsilitis Akut

Tonsilitis Viral, Gejala yang ditunjukkan pada varian penyakit ini lebih mirip common cold. Dan juga, bisa juga disertai dengan rasa sakit tenggorok dan beberapa tingkat disfagia (sulit menelan. Penderita juga dapat kehilangan nafsu makan pada kasus parah. Malaise, nafas bau, suhu badan panas juga merupakan gejala yang dialami pada penderita (Az-zahro et al., 2023).

Tonsilitis Bakterial, Gejala yang muncul dapat berupa nyeri saat menelan, bengkak dan merah pada tonsil, tonsil tampak eksudat dan pembengkakan kelenjar getah bening di daerah leher serta demam tinggi yang timbulnya cepat atau berlangsung dalam waktu pendek (tidak lama), dalam kurun waktu jam, hari hingga minggu (Az-zahro et al., 2023). **(1)Tonsilitis Akut Rekuren**, Tonsilitis akut yang berulang beberapa kali dalam setahun. **(2)Tonsilitis Kronik**, Tonsilitis kronik terjadi dalam jangka waktu yang panjang (bulan atau tahun). Tonsil akan terlihat membengkak dengan permukaan yang tidak rata, kriptus membesar dan beberapa kripte berisi detritus. Penderita akan merasa mengganjal di tenggorok, tenggorok kering, dan nafas bau. Inflamasi tonsil yang kronis terjadi secara berulang-ulang sehingga tonsil kanan dan kiri saling bertemu dan dapat menghambat saluran napas. Tonsilitis pada anak umumnya dapat menyebabkan ngorok saat tidur akibat besarnya tonsil yang menghambat saluran pernapasan. Bahkan, sesak napas dapat dialami demikian jika pembesaran tonsil telah menghalangi saluran napas (Nimmana & Paterek, 2025).

3. METODE

Anamnesis

Diagnosis ditegakkan melalui anamnesis dan pemeriksaan fisik yang cermat. Pasien mungkin melaporkan gejala-gejala seperti nyeri tenggorokan dan sensasi benjolan di tenggorokan, nyeri saat menelan, halitosis (bau mulut), demam, mendengkur, kesulitan bernapas, hidung tersumbat, serta batuk dan pilek yang berulang. Nyeri tenggorokan seringkali menjalar ke telinga. Selain itu, pasien mungkin mengalami lemas, nafsu makan menurun, sakit kepala, dan nyeri sendi (Az-zahro et al., 2023).

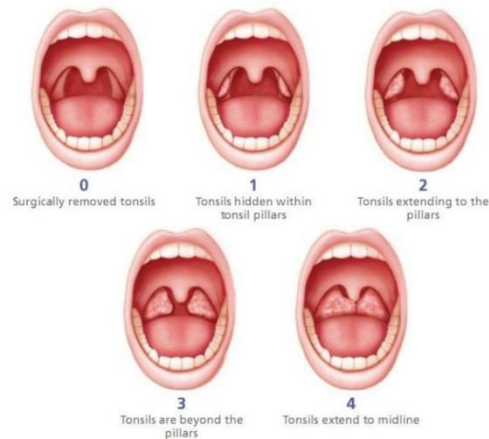
Pemeriksaan Fisik

Pemeriksaan fisik untuk mendiagnosis tonsilitis biasanya menunjukkan beberapa tanda, seperti pembesaran tonsil, pembesaran kripta tonsil, dan adanya debris di kripta saat ditekan. Mungkin juga terdapat kemerahan (hiperemia) pada lengkung anterior atau posterior, serta pembengkakan kelenjar submandibular. Selain itu, suhu tubuh pasien mungkin meningkat, berkisar antara 38,3 hingga 40°C. Diagnosis tonsilitis dapat ditegakkan jika pasien menunjukkan satu atau lebih keluhan umum, disertai pembesaran tonsil dan/atau temuan lain dari pemeriksaan fisik (Az-zahro et al., 2023).

Pemeriksaan fisik tonsil dilakukan dengan menggunakan spatula lidah, dan aspek penting dari pemeriksaan ini adalah menilai ukuran tonsil, yang dikategorikan sebagai berikut: T0 digunakan jika tonsil terletak di fosa tonsil atau telah diangkat, T1 ditetapkan ketika tonsil menempati seperempat jarak antara lengkung anterior dan uvula, T2 diindikasikan jika tonsil

setengah jarak antara lengkung anterior dan uvula dan diamati membesar ke arah pilar tonsil, T3 dinyatakan ketika tonsil tiga perempat jarak antara lengkung anterior dan uvula, memanjang melampaui pilar tonsil, dan T4 digunakan ketika tonsil mencapai lengkung anterior atau lebih jauh, tampak memanjang ke arah garis tengah. Klasifikasi ini membantu dalam mengevaluasi derajat pembesaran tonsil. (Az-zahro et al., 2023).

Gambar 2.4 Grading Tonsilitis.



Pemeriksaan Penunjang

Tes laboratorium penunjang untuk tonsilitis meliputi tes mikrobiologi, yang melibatkan pengambilan sampel dari inti dan jaringan permukaan tonsil. American Heart Association (AHA) dan Infectious Diseases Society of America (IDSA) merekomendasikan konfirmasi bakteriologis untuk tonsilitis. Hal ini dapat dilakukan dengan menggunakan kultur usap tenggorokan atau tes cepat. Kultur tenggorokan dianggap sebagai standar emas untuk memeriksa tonsil (Slouka et al., 2021).

4. HASIL DAN PEMBAHASAN

Tatalaksana Konservatif

Tonsilitis biasanya merupakan kondisi yang dapat sembuh sendiri bagi sebagian besar pasien. Karena terutama disebabkan oleh virus, pengobatan lini pertama meliputi perawatan suportif, termasuk analgesik dan hidrasi. Obat antiinflamasi nonsteroid (OAINS) juga dapat membantu meringankan gejala. Kortikosteroid dapat dipertimbangkan sebagai terapi tambahan untuk mengurangi nyeri dan mempercepat pemulihan, dengan dosis tunggal deksametason biasanya diberikan. Pada kasus di mana pasien berisiko tinggi mengalami faringitis bakterial, antibiotik dapat diresepkan. Penyebab paling umum dari tonsilitis dan faringitis bakterial adalah *Streptococcus pyogenes*, dan antibiotik yang paling sering digunakan adalah penisilin.

Namun, untuk pasien dengan riwayat alergi penisilin, alternatif seperti azitromisin atau sefalosporin dapat digunakan. Untuk individu yang mengalami tonsilitis berulang—didefinisikan sebagai lima episode atau lebih dalam setahun—tes imunodefisiensi primer perlu dipertimbangkan (Nimmana & Paterek, 2025).

Terapi pembedahan

Terapi operatif melibatkan tindakan tonsilektomi dengan atau tanpa adenoidektomi.

Tonsilektomi adalah metode pembedahan yang dilaksanakan dengan mengambil tonsil dan kapsulnya serta memotong ruang peritonsil antara kapsul tonsil dan dinding muscular tonsil. Prosedur ini dapat dilaksanakan dengan atau tanpa adenoidektomi. Tonsiloadenoidektomi adalah teknik pengangkatan tonsila palatina dengan metode diseksi dan tonsila faringeal dengan metode kuretase. Angka kejadian tonsilektomi meningkat pada usia 4 tahun dan pada usia 16-17 tahun, baik pada anak laki-laki maupun perempuan (Bohr C, 2022).

Meskipun indikasi tonsilektomi sebagian besar tetap konsisten dari waktu ke waktu, terdapat beberapa perubahan kecil dalam cara penentuan indikasi ini saat ini. Menurut *Kompendium Indikator Klinis dari Academy of Otolaryngology–Head and Neck Surgery Clinical Indicators Compendium*: a)Tonsilitis yang terjadi lebih dari tiga kali setahun meskipun telah diobati secara memadai. b)Hipertrofi tonsil yang mengakibatkan maloklusi gigi dan gangguan pertumbuhan orofasial. c)Obstruksi jalan napas akibat hipertrofi tonsil, yang dapat menyebabkan sleep apnea, kesulitan menelan, gangguan bicara, dan kor pulmonal. d)Sinusitis kronis, rinitis, peritonsilitis, dan abses peritonsil yang tidak merespons pengobatan. e)Halitosis persisten yang tidak kunjung sembuh meskipun telah diobati. f)Tonsilitis berulang yang disebabkan oleh bakteri *Streptococcus beta-hemolitikus*. g)Dugaan keganasan yang berhubungan dengan hipertrofi tonsil. h)Otitis media supuratif atau otitis media efusi.

Pada tahun 2004, Indonesia menetapkan pedoman klinis untuk tonsilektomi melalui Penilaian Teknologi Kesehatan Indonesia (HTA), yang telah diadaptasi agar selaras dengan American Academy of Otolaryngology-Head and Neck Surgery (AAO-HNS) (Az-zahro et al., 2023). Indikasi absolut untuk tonsilektomi meliputi hipertrofi tonsil yang menyebabkan obstruksi jalan napas (seperti OSAS), disfagia berat, gangguan tidur, komplikasi kardiopulmoner, masalah pertumbuhan dentofasial, gangguan bicara, riwayat abses peritonsil yang tidak responsif terhadap pengobatan, tonsilitis yang memerlukan biopsi (terutama pada kasus unilateral), dan tonsilitis yang mengakibatkan kejang demam. Indikasi relatif meliputi tiga episode atau lebih infeksi tonsil setiap tahun meskipun telah menjalani terapi antibiotik

yang adekuat, halitosis kronis akibat tonsilitis persisten yang tidak responsif terhadap pengobatan, dan tonsilitis kronis pada pembawa streptokokus β -hemolitik yang tidak responsif terhadap antibiotik yang resisten terhadap β -laktamase. Kontraindikasi meliputi risiko anestesi tinggi, penyakit berat, anemia, gangguan perdarahan, infeksi akut berat, dan adanya celah langit-langit, yang semuanya harus dipertimbangkan saat menilai kesesuaian pasien untuk tonsilektomi (Inuzuka et al., 2020).

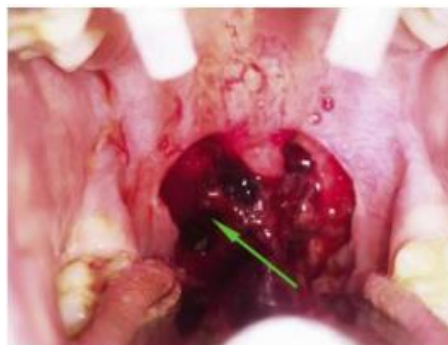Komplikasi Pasca Tonsilektomi

Nyeri Pasca Tonsilektomi

Nyeri pascaoperasi merupakan pengalaman umum bagi hampir semua pasien, sehingga manajemen nyeri yang efektif sangat penting. Deksametason intraoperatif diberikan untuk membantu mengurangi mual, muntah, serta nyeri dan pembengkakan pascaoperasi. Untuk pasien pasca tonsilektomi, obat-obatan opiat seperti oksikodon atau asetaminofen dengan oksikodon biasanya diresepkan untuk mengelola nyeri. Pasien yang mengalami nyeri hebat selama periode rawat jalan dan tidak dapat tetap terhidrasi mungkin memerlukan rawat inap untuk mendapatkan pereda nyeri intravena dan rehidrasi..

Perdarahan Pasca Tonsilektomi

Perdarahan setelah tonsilektomi dapat berlanjut hingga luka sembuh sepenuhnya, yang biasanya memakan waktu sekitar tiga minggu. Dalam beberapa kasus, penanganan perdarahan yang tidak memadai dapat menyebabkan situasi yang mengancam jiwa setelah prosedur. Risiko ini khususnya tinggi pada anak-anak yang lebih kecil, yang memiliki volume darah lebih rendah dan lebih rentan terhadap aspirasi, yang dapat menyebabkan asfiksia. Selain itu, prosedur yang menggunakan laser, radiofrekuensi, koblasi, atau forsep mono- atau bipolar dikaitkan dengan risiko perdarahan yang lebih tinggi (Baugh et al., 2011).



Gambar 2. Perdarahan Pasca Tonsilektomi.

Perdarahan pascaoperasi merupakan penyebab kematian yang signifikan setelah tonsilektomi dan dikategorikan menjadi dua jenis: primer dan sekunder. Perdarahan primer

terjadi dalam 24 jam pertama setelah operasi, dengan tingkat insiden berkisar antara 0,2% hingga 2,2%. Sebaliknya, perdarahan sekunder terjadi lebih dari 24 jam setelah prosedur, dengan tingkat insiden antara 0,1% dan 4,8%; median waktu terjadinya perdarahan ini biasanya antara 5 hingga 7 hari dan 7 hingga 8 hari pascaoperasi. Klasifikasi ini membantu mengidentifikasi komplikasi pascaoperasi tetapi tidak selalu menunjukkan tingkat keparahan perdarahan, dan penting untuk dicatat bahwa pasien dapat mengalami perdarahan yang signifikan kapan saja selama periode pascaoperasi (Inuzuka et al., 2020).

Komplikasi Lain Pasca Tonsilektomi

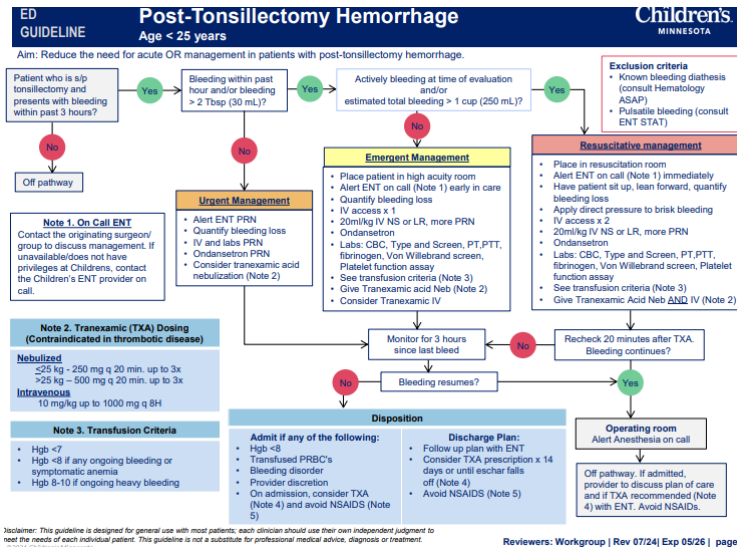
Setelah tonsilektomi, terdapat potensi komplikasi yang dapat timbul. Komplikasi ini meliputi cedera pada gigi, laring, atau dinding faring, yang meliputi otot konstriktor dan struktur arteri di bawahnya, serta kerusakan pada langit-langit rongga mulut. Komplikasi tambahan dapat berupa laringospasme, edema laring, aspirasi, gangguan pernapasan, dan, dalam kasus yang jarang dan parah, henti jantung. Pemantauan risiko ini penting untuk memastikan keselamatan dan kesejahteraan pasien.

Tatalaksana Perdarahan Pasca Tonsilektomi

Mengingat tingginya risiko perdarahan dan potensi perdarahan yang mengancam jiwa, sangat penting untuk mengidentifikasi pasien yang mengalami perdarahan aktif setelah tonsilektomi, serta mereka yang berisiko tinggi mengalami komplikasi tersebut. Penilaian awal harus memprioritaskan penanganan perdarahan aktif dan memastikan stabilisasi hemodinamik. Perdarahan aktif, keluarnya cairan, atau gumpalan darah yang ditemukan di orofaring biasanya memerlukan intervensi bedah. Riwayat pasca-tonsilektomi pasien harus mencakup detail penting seperti durasi perdarahan, jumlah episode perdarahan, dan waktu yang telah berlalu sejak episode terakhir.

Pada pasien yang stabil, pemeriksaan orofaring menyeluruh harus dilakukan di bawah pencahayaan yang baik untuk menilai pembentukan gumpalan kecil di lokasi operasi. Jika otoskop tidak memberikan visibilitas yang memadai, pertimbangkan untuk menggunakan lampu kepala. Selama pemeriksaan, dilakukan dengan hati-hati agar pasien tidak batuk atau menyentuh lokasi operasi. Jika timbul kesulitan dalam menemukan sumber perdarahan karena darah di orofaring, pasien harus diinstruksikan untuk mencondongkan tubuh ke depan. Posisi ini membantu menilai perdarahan tanpa menghalangi jalan napas. Selain itu, pasien mungkin diminta untuk berkumur dan meludah untuk menghilangkan gumpalan berlebih, sehingga memudahkan visualisasi orofaring.

Perdarahan pasca tonsilektomi dapat ditangani dengan observasi, intervensi di bedside, atau pembedahan. Manuver untuk mengendalikan perdarahan meliputi elektrokauter, penggunaan agen hemostatik topikal, tekanan langsung ke lokasi perdarahan, dan penjahitan pilar tonsil (Windsor et al., 2021).



Gambar 3. Algoritma Penatalaksanaan Post Tonsillectomy Hemorrhage.

Penelitian yang dilakukan di Flinders Medical Centre (FMC) dan diterbitkan oleh Australian Journal of Otolaryngology pada tahun 2018 memaparkan protokol penatalaksanaan perdarahan sekunder pascatonsilektomi, yang diklasifikasikan berdasarkan tingkat keparahan perdarahan dan ditindaklanjuti dengan algoritma klinis yang sistematis (Alsalamah et al., 2024).

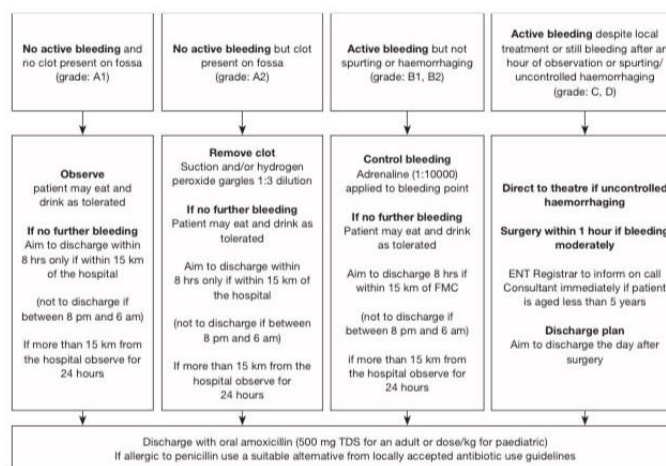


Figure 1 Flinders secondary post tonsillectomy haemorrhage management protocol. FMC, Flinders Medical Centre; Km, kilometres; ENT, ear, nose and throat.

Gambar 4. Protokol penatalaksanaan perdarahan sekunder pascatonsilektomi di Flinders. FMC: Flinders Medical Centre.

Baru-baru ini, penelitian yang diterbitkan dalam *American Journal of Otolaryngology* mengevaluasi keamanan dan kemanjuran asam traneksamat pada perdarahan pasca tonsilektomi. Penelitian ini melibatkan tinjauan grafik retrospektif terhadap 1.428 pasien dewasa dan anak-anak yang menjalani tonsilektomi di rumah sakit perawatan tersier dengan cakupan otolaringologi yang berkelanjutan selama periode 2 tahun. Menurut penelitian tersebut, 27 dari 55 pasien perdarahan pasca tonsilektomi menerima asam traneksamat topikal, nebulisasi, atau IV. Tidak ada efek samping yang dicatat dengan pemberian asam traneksamat. Penggunaan asam traneksamat dalam mengobati perdarahan pasca tonsilektomi menunjukkan resolusi perdarahan pada 77,8% pasien. Selain itu, penelitian ini mengamati penurunan kebutuhan untuk kauterisasi ruang operasi pada pasien yang diobati dengan asam traneksamat dibandingkan dengan pasien yang tidak menerima asam traneksamat. Temuan ini mendukung keamanan dan efektivitas pemberian asam traneksamat, terlepas dari cara pemberiannya (IV, nebulisasi, atau aplikasi topikal), pada populasi pediatrik dan dewasa dengan perdarahan pasca tonsilektomi (Schnelder D, 2024).

Pemberian IV asam traneksamat, bersama dengan kauterisasi bedah pada perdarahan arteri, berhasil menghentikan perdarahan dan mengendalikan perdarahan. Temuan dari kasus-kasus ini sesuai dengan temuan yang dilaporkan dalam literatur, yang menekankan pentingnya mengeksplorasi pendekatan non-invasif seperti IV asam traneksamat sebelum mengambil tindakan yang lebih invasif seperti embolisasi endovaskular (Windsor et al., 2021).

5. KESIMPULAN DAN SARAN

Tonsilektomi adalah salah satu operasi paling umum yang dilakukan pada bidang otolaringologi. Indikasi infeksi kronis/rekuren pada tonsilektomi juga telah terbukti memiliki hubungan dengan risiko perdarahan yang lebih tinggi. Teknik bedah bukan merupakan faktor risiko independen terjadinya perdarahan, tetapi salah satu teknik bedah yaitu cold dissection memiliki risiko perdarahan yang lebih rendah. Usia, jenis kelamin, riwayat pengobatan, obesitas dan kebiasaan merokok dapat meningkatkan risiko perdarahan pasca tonsilektomi secara signifikan. Faktor-faktor tersebut diharapkan dapat menambah bahan edukasi kepada masyarakat dan tenaga medis sebagai upaya preventif dan dengan itu menekan prevalensi serta insidensi kejadian perdarahan pasca tonsilektomi.

DAFTAR REFERENSI

- Alfarisi, R., Damayanti, S., & Tan'im, T. (2019). Hubungan kebiasaan makan dengan risiko terjadinya tonsilitis kronik pada anak sekolah dasar di Bandar Lampung. *Malahayati Nursing Journal*, 1(2), 187-195.
- Alsalamah, S., Alsumairi, S., Alaraifi, A., Alfayez, A., & Halawani, M. (2024). Incidence and predictive factors of bleeding following tonsillectomy among pediatrics: A retrospective cohort study. *Saudi Medical Journal*, 45(7), 694. <https://doi.org/10.15537/smj.2024.45.7.20240253>
- Anggraini, D., Hasni, D., & Amelia, R. (2022). Pathogenesis of sepsis. *Scientific Journal*, 1(4), 332-339. <https://doi.org/10.56260/sciena.v1i4.63>
- Az-Zahro, N. F., Himayani, R., & Sangging, P. R. A. (2023). Etiologi, diagnosis, prognosis, dan tatalaksana. *Jurnal Kesehatan dan Agromedicine*, 10(1), 124-127.
- Baugh, R. F., Archer, S. M., Mitchell, R. B., Rosenfeld, R. M., Amin, R., Burns, J. J., Darrow, D. H., Giordano, T., Litman, R. S., & Li, K. K. (2011). Clinical practice guideline: Tonsillectomy in children. *Otolaryngology-Head and Neck Surgery*, 144(1_Suppl), S1-S30. <https://doi.org/10.1177/0194599810389949>
- Bohr, C., & S. C. (2022). Tonsillectomy and adenoidectomy. In *Medical management of the surgical patient: A textbook of perioperative medicine* (pp. 753-754).
- Inuzuka, Y., Mizutari, K., Kamide, D., Sato, M., & Shiotani, A. (2020). Risk factors of post-tonsillectomy hemorrhage in adults. *Laryngoscope Investigative Otolaryngology*, 5(6), 1056-1062. <https://doi.org/10.1002/lio2.488>
- Johnson, R. F., Beams, D. R., Zaniletti, I., Chorney, S. R., Kou, Y.-F., Lenes-Voit, F., Ulualp, S., Liu, C., & Mitchell, R. B. (2023). Estimated probability distribution of bleeding after pediatric tonsillectomy: A retrospective national cohort study of US children. *JAMA Otolaryngology-Head & Neck Surgery*, 149(5), 431-438. <https://doi.org/10.1001/jamaoto.2023.0268>
- Mitchell, R. B., Archer, S. M., Ishman, S. L., Rosenfeld, R. M., Coles, S., Finestone, S. A., Friedman, N. R., Giordano, T., Hildrew, D. M., & Kim, T. W. (2019). Clinical practice

guideline: Tonsillectomy in children (Update). *Otolaryngology-Head and Neck Surgery*, 160, S1-S42.<https://doi.org/10.1177/0194599818807917>

Mustofa, F. L., & Susanti, F. (2020). Hubungan tonsilektomi dengan umur keluhan utama dan ukuran tonsil pada pasien tonsilitis kronik. *Arteri: Jurnal Ilmu Kesehatan*, 1(3), 241-247.<https://doi.org/10.37148/arteri.v1i3.80>

Nimmana, B. K., & Paterek, E. (2025). Tonsillitis. In Statpearls [Internet]. Statpearls Publishing.

Rusli, M., Diza, M., & Rizky, A. (2022). Hubungan usia dan konsumsi makanan dengan gejala tonsilitis pada pasien poli THT RSUD H. Hanafie Muara Bungo. *Zona Kedokteran: Program Studi Pendidikan Dokter Universitas Batam*, 12(1), 36-43.<https://doi.org/10.37776/zked.v12i1.967>

Schnelder, D., et al. (2024). Case series: Successful management of primary post-tonsillectomy hemorrhage with IV tranexamic acid. *Emergency Medicine Residents' Association*.

Slouka, D., Čejková, Š., Hanáková, J., Hrabačka, P., Kormunda, S., Kalfěřt, D., Skálová, A., Šimánek, V., & Kucera, R. (2021). Risk of postoperative bleeding in tonsillectomy for peritonsillar abscess, as opposed to in recurrent and chronic tonsillitis-a retrospective study. *International Journal of Environmental Research and Public Health*, 18(4), 1946.<https://doi.org/10.3390/ijerph18041946>

Srinadi, N. K. A., Mediastari, A. A. P. A., & Cahyaningrum, P. L. (2020). Manfaat es krim herbal terhadap pasien anak-anak pasca operasi tonsilitis di RSUD Bhakti Rahayu Denpasar studi kasus. *Widya Kesehatan*, 2(2), 18-23.<https://doi.org/10.32795/widyakesehatan.v2i2.961>

Windsor, A. M., Soldatova, L., & Elden, L. (2021). Endovascular embolization for control of post-tonsillectomy hemorrhage. *Cureus*, 13(2).<https://doi.org/10.7759/cureus.13217>